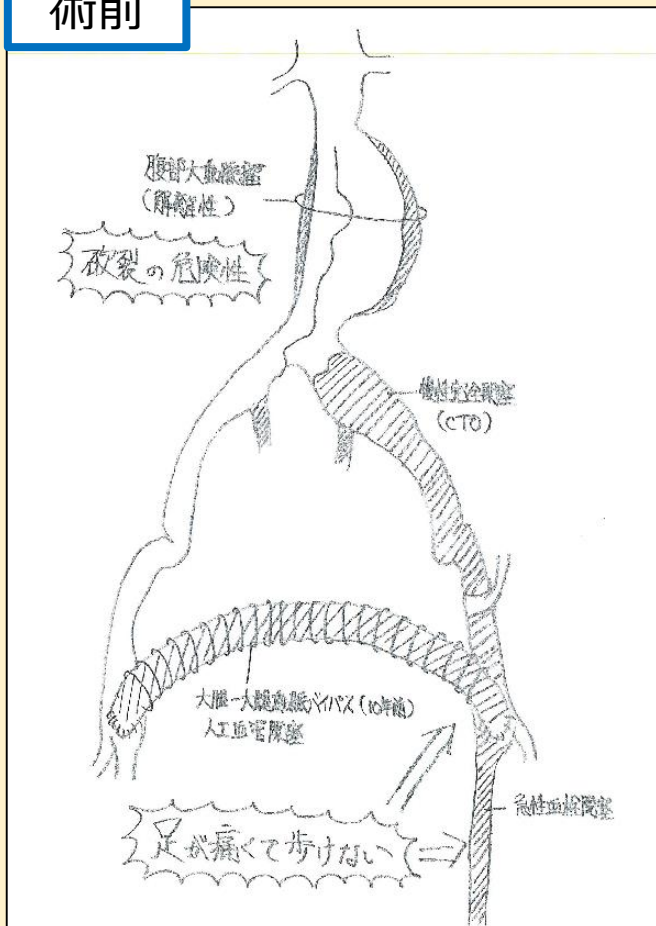


## 【症例概要】

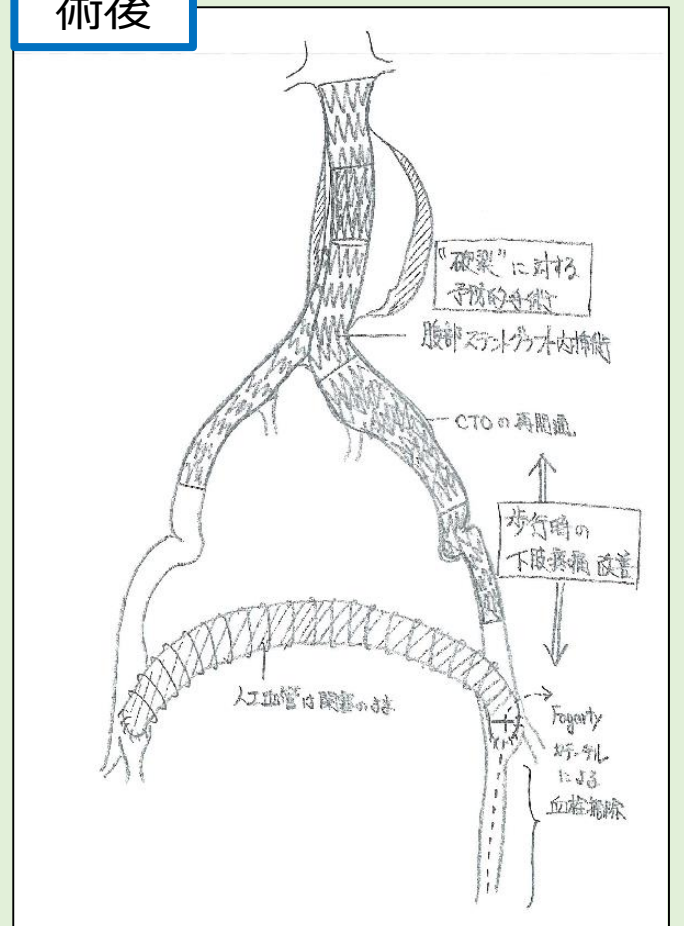
- もともと左総腸骨動脈の完全閉塞に対して、大腿-大腿動脈バイパス術を施行されていた**腹部大動脈瘤の患者さん**です
- バイパス血管の閉塞および左浅大腿動脈の急性閉塞に対して、**腹部ステントグラフト内挿術と血栓摘除術**をしました
- **心臓血管外科と循環器科**で協力した**当院ならではのハイブリッド手術**であり、**左総腸骨動脈を開通させて手術を行うことが**できました。

## 【当院医師によるシエーマ】

### 術前

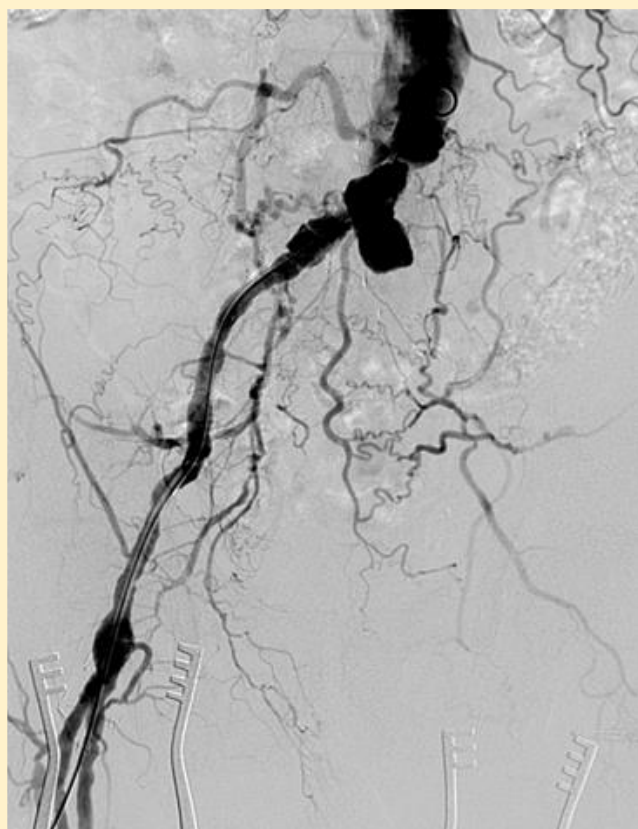
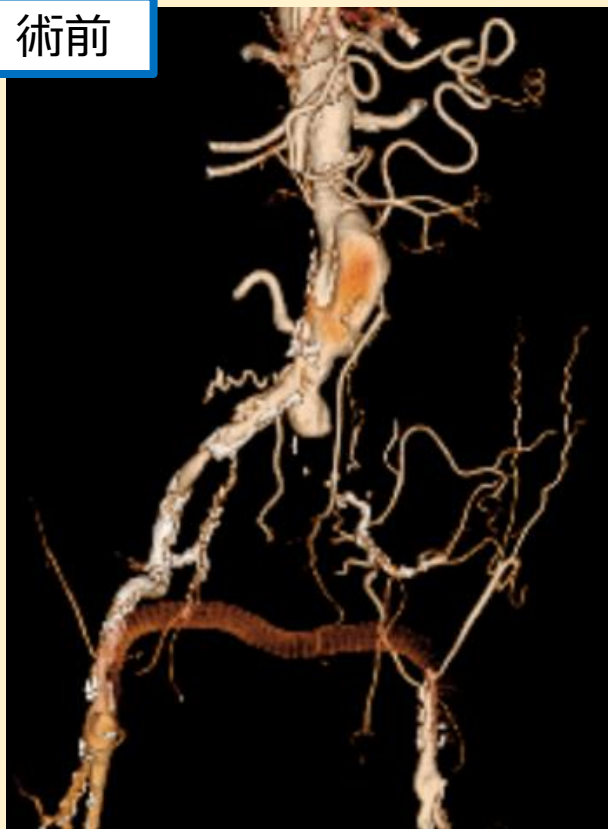

### 術後



# 【CT & 血管造影】

術前



術後

